

RAREST CASE OF MOLAR PREGNANCY OF 36 WKS GRAVIDA SIZE UTERUS

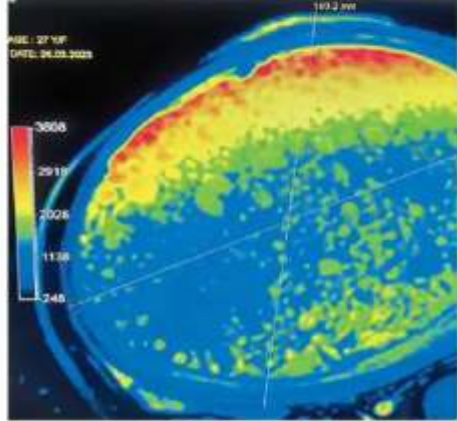


ભાવનગર 06-04-2023

દાહોદની હોસ્પિટલમાં 36 માસનો 'મોલર પ્રેગનન્સી'નો કિસ્સો પ્રસવ પીડિત મહિલાને તબીબે કહ્યું, પેટમાં બાળક જ નથી!

પ્રસવન માટે / દાહોદ

દાહોદ નજીકના પણ મધ્ય પ્રદેશ રાજ્યના કદવાલ ગામની 27 વર્ષીય યુવતિને નવમા મહિને ફૂલેલા પેટ અને પ્રસવની પીડા સાથે રાતના આઠ વાગ્યાના અરસામાં દાહોદના ડૉ. રાહુલ પડવાલને ત્યાં લવાય છે. મહિલા પીડા સાથે લોહી અને પાલી પણ જઈ રહી હોવાનું જણાવે છે. યુવતીની માતા કુતુહલવચ્ચ કેટલી વારમાં બાળક થઈ જશે તેમ પુછે છે પરંતુ સોનોગ્રાફી બાદ ડૉ. રાહુલ પડવાલ પેટમાં બાળક છે જ નહીં તેવો જવાબ આપતાં બંને આશ્ચર્ય સાથે ચિંતામાં પડી જાય છે. સાથે રહેલો પતિ દલીલ કરે છે, ત્રીજે મહિને અમારે ત્યાં ચેક કરાવ્યું હતું ત્યારે બાળક હોવાનો રિપોર્ટ આવ્યો હતો. સાથે આવેલા સર્બિપ્રોને આશ્ચર્ય પમાડે તેવી સ્થિતિ ઉદભવતા તેમજ ભરોસો ન પડતાં મહિલાનું MRI કરાવતાં હજાર રેડિયોલોજિસ્ટ ડૉ. શિવાનીને પણ આશ્ચર્ય થયું હતું. ડૉ. પડવાલના રિવ્યુ બાદ આ કેસ મોલર પ્રેગનેન્સી સાથે ડુક ઈફેક્ટનો હોવાનું જણાયું. જે જખ્ખલ જીવા મળતી પડેલા હતી. આમ તો દર હજાર મહિલાએ એક મહિલાને મોલર પ્રેગનેન્સી થઈ શકે છે પરંતુ 36 માસે મોલર પ્રેગનેન્સીનો આ પ્રથમ કિસ્સો હતો. આ કિસ્સામાં મહિલા ગર્ભવતિ તો થાય છે પરંતુ ભ્રૂણનો વિકાસ થતો નથી. તે નાના પરપોટાની જેમ વિકસે છે. ગ્રામ વિસ્તારમાં રહેતી આ મહિલાને અગાઉ બે બાળક છે. જેથી ત્રીજી વખત પણ ગર્ભવસ્થા દરમિયાન જણાતા લક્ષણો, ઉલટી અને પેટ ફૂલવાની પ્રક્રિયા શિવાયની બીજી કોઈ તકલીફ હતી નહીં.



આવી પરિસ્થિતિ શા માટે સર્જાય?

સામાન્ય રીતે કોઈ પણ તંદુરસ્ત ભ્રૂણના વિકાસ માટે શુક્રાણુ અંકકોષ (સ્પીબીજ) સાથે મળે છે. તેવી જ રીતે પિતામાંથી મળેલાં રંગસુત્રોની એક જોડી (કોમોસોમ) અને માતાનાં રંગસુત્રોની એક જોડી ભ્રૂણમાં ઊતરે છે. પરંતુ આ કિસ્સામાં તંદુરસ્ત શુક્રાણુના કોષ એક ખાલી અંકકોષમાં જોડાય છે જેની અંદર કોઈ રંગસુત્રો હોતા નથી. તેનાથી તેનાં રંગસુત્રો બેવડાપ છે અથવા શુક્રાણુના બે કોષ ખાલી અંકકોષ સાથે મિલન કરે છે. આવા કિસ્સામાં ભ્રૂણમાં માત્ર નર રંગસુત્રો હોય છે પરંતુ માતાને લગતા કોઈ રંગસુત્રો હોતા નથી. તેને ' મોલર પ્રેગનન્સી' કહેવાય છે.

મારા કેરિયરમાં પ્રથમ ઘટના છે

36 સપ્તાહનું ત્રેવીડ વુટ્સ અને મોલર પ્રેગનેન્સીથી મારા આઠ વર્ષના ગાયનંક કેરીયરમાં પ્રથમ ઘટના છે. ગ્રામ્ય વિસ્તારમાં રહેતાં સગર્ભા બહેનોએ ડેટીંગ સોનોગ્રાફી કરાવવી જોઈએ. જેથી 9 માસ બાદ કોઈ માતાનું કદવ ના તુટે. ડૉ. ડૉ. રાહુલ પડવાલ, પડવાલ વૃન્ધ્ય હોસ્પિટલ, દાહોદ.




ઝાબુઆ 06-04-2023

મેડિકલ ઈન્ટી મેં પેટે કમ હી કેસ • આતીરજાપુર જિલ્લે કે કદવાલ ગાંવં કી મહિલા કી સર્જી કર નિકાલી ગઠાન 9 મહીને તક બઢતા રહા પેટ, જબ દર્દ હુઆ તબ જાંચ મેં પતા ચલા કોણ મેં બચ્ચા નહીં ગઠાન હૈ

માત્ર સંકલ્પવાર્તા / ઝાબુઆ

આતીરજાપુર જિલ્લે કે કદવાલ ગાંવં કી એક નિકાલી ગઠાન મહિલા કી ત્રણ શરીર મેં કદવાલ હુઆ 9 મહીને તક પેટ સઢતા રહા ઓર ફલક બઢા કિ: પરિન નો લગત યુવવા થયે હો સકતો હૈ. મિલતે દિવે પ્રાચ પીળા હોને પર પરિન અસ્પાલ લેકર ગયા. યાં યુગે અલ્ટ્રાસોનિક ડોપ્લર કો કુલ સક હુઆ ડો ડરો બિમી બઢે અસ્પાલ ગને કો કરા. પરિન હોદર કે વઢાત કુમ્મ અસ્પાલ મેં સે ગયા. યાં વેકઅપ કે કદ વતા પતા કિ કોણ મેં બચ્ચા હૈ હી નહીં. આ અસ્માય પ્રેગનેસી હૈ



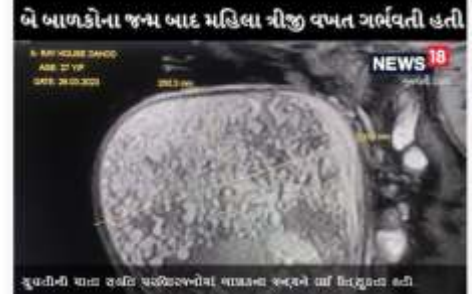મિમી ગર્ભ સમ્પ્લ રહે મે, જાંચ મેં મો ડસ તણ કો વલન નિકાલી. બિલે મોલર પ્રેગનેસી કહા જાત હૈ. ડરો પેટ મેં વઢાન કો તણ ઠિલ્લા સઢત જાત હૈ. મહિલા કો ફલક થતે યાં ડોપ્લર જલુન પડવાલ ને મો ડરો થતી મોલર પ્રેગનેસી પાલી થા રહેલી. ડરોને કલ્યા કિ પરિન મહિલા કો લેકર આપ ઓર બઢને

મહિલા કો સર્જી કો વાં ઓર વઢાન નિકાલી યાં. ડસ ડોન વાર મોલર કુલ કો વઢાન પડી. અનુભવી ઇન્સ્ટ્રીક ડોપ્લર કુમ્મ શાહ ઓર મહાબીએન્ટીકલ ડોપ્લર જલુન પડવાલ કી ટીમ ને સર્જી મો. ડોપ્લર ને કલ્યા, કુમ્મ ઓર મહિલા મોમ કે મિલતે પર ડસ તણ કો મોલર પ્રેગનેસી હો સકતો હૈ. લેબિન 36 વઢ મેં 253 ગુણ 20 ગુણ 19 સેંટીમીટર માપન કો આ જલતી મોલર પ્રેગનેસી મેં મેં દેખી હૈ. ડરોના મનના હૈ કિ ગાંવો મેં કમ મે કમ સોનોગ્રાફી મેલો યુધિપર ડિવન થયિય, યાંક ડસ તણ કો પ્રેગનેસી સમ્પ વા પાઠ પ્લે ઓર મોલર કો ડાન વા ગા મે.



HOME / NEWS / GUJARAT / OMG: પુરસવ પીડા સાથે પુરસૂતિ માટે હોસ્પિટલમાં દાખલ થયેલી મહિલાના પેટમાં બાળક જ નહોતું

OMG: પુરસવ પીડા સાથે પુરસૂતિ માટે હોસ્પિટલમાં દાખલ થયેલી મહિલાના પેટમાં બાળક જ નહોતું



Dahod News: તબીબ ડૉ. રાહુલ પડવાલે સોનોગ્રાફી કરતાં જણાવેલી છે. નવ માસના ફૂલેલા પેટ સાથે કાવેલી મહિલાના પેટમાં બાળક જ નહીં તેની જગ્ગારાથે પરપોટા છે. + PEOPLE GUJARAT + LAST UPDATED: 2023-04-06 11:00:00 + GUJARAT, INDIA